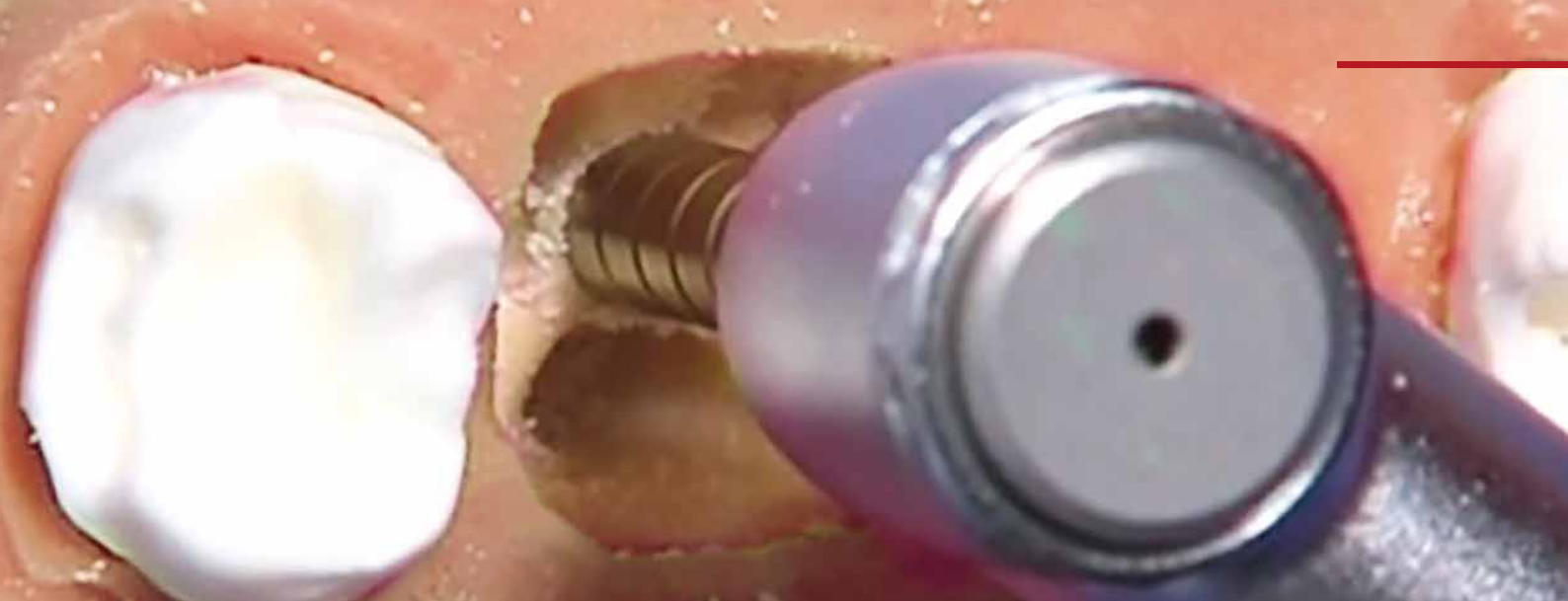



PRIMÄRSTABILE SOFORTIMPLANTATIONEN DURCH „OSSÄRE METAMORPHOSE“ (OMM) MIT CONDENSERN

von Dr. med. dent. Armin Nedjat

Jede allgemein-chirurgisch tätige Zahnarztpraxis kann durch eine „Ossäre Metamorphose“ (OMM) mit Condensern einen weichen in einen harten Knochen überführen. Summers führte 1994 die ersten internen Sinuslift-Operationen mit Osteotomen durch und ich etablierte 1995 in der zahnärztlichen Implantologie Knochencondenser, die ursprünglich aus der orthopädischen Chirurgie stammten. Mir gelang es verschiedene Opinion-Leader, u. a. Ernst Fuchs-Schaller, für eine komplett andere implantologische Vorgehensweise zu begeistern. Eine Umwandlung (Metamorphose) von weichen in harten Knochen, also eine ossäre Metamorphose (OMM), ist durch den Einsatz von verdichtenden, nonablativen und – am Arbeitsende abgerundeten Instrumenten, den Condensern – in der Spongiosa problemlos möglich. Dieser Artikel mit vier Patientenbeispielen widmet sich der OMM bei Sofortimplantationen, bei denen die Condenser eine große Rolle spielen.

Bereits 1995 entwickelte ich Knochencondenser, da ich aufgrund unterschiedlicher Knochendichten nicht einsehen wollte, warum wir Zahnärzte zur damaliger Zeit nach Insertionen im Oberkiefer sechs Monate „Einheilungszeit“ abwarten sollten, hingegen im Unterkiefer nur drei Monate. Aus der orthopädischen Medizin entnahm ich – auf unseren Fachbereich Implantologie abgewandelt – die Idee, mit einfachen Instrumenten z. B. weichen D3-/D4-Knochen iatrogen und intraoperativ in einen optimierten D2-Knochen verwandeln zu können. So konnte man die Wartezeit auch im seitlichen hinteren Oberkiefer auf – i. d. R. ebenfalls nur drei Monate reduzieren, inzwischen noch kürzer oder gar in Sofortbelastung.

Die von mir entwickelten Condenser sind im Prinzip auf alle Implantatsysteme anwendbar, ursprünglich waren Sie auf das Design des CHAMPIONS-Systems abgestimmt worden.

Grundsatz zur Auswahl des Implantatdurchmessers im weichen Knochen

Nicht die Anatomie entscheidet über den Implantatdurchmesser, sondern der Durchmesser des entsprechenden Condensers, mit dem man eine Primärstabilität erreicht. Deshalb halte ich nicht viel von DVT-basierten Implantatplanungen und daraufhin abgestimmten Bohrschablonen, denn spongiöser Knochen ist angenehm leicht modellierbar. Erfolgt diese Umwandlung mit langsam rotieren-

den Instrumenten, den Condensern, mit max. 40 Ncm und 20 U/min am Winkelstück (sog. WS-Condenser), so wird der Knochen weder erhitzt noch besteht eine „Hebelwirkung“, wie es bei Condensern geschehen kann, die manuell mit der Ratsche eingedreht werden. Niedertourig eingesetzte Condenser erzeugen auch keine Knochen-Drucknekrosen, deren Folge ein Knochenabbau wäre.

Bilder 1 + 2: In zweiter Reihe im aktuellen CHAMPIONS OP- und Prothetik-Tray sind die Condenser mit Winkelstück (WS)-Ansatz von links nach rechts angeordnet, die man mit dem Ratschenadapter und ggfs. auch mit dem Verlängerungsaufsatz bestücken kann.



1



2

Die Knochencondenser wurden in den Jahren perfektioniert und sind jetzt in den aufsteigenden Durchmessern 2.4, 2.8, 3.0, 3.3, 3.8, 4.3, 4.8 und 5.3 mm verfügbar. Sie verdichten Knochen schonend die Spongiosa-Bälkchen. Erhält man im D4-Knochen eine Primärstabilität z. B. erst mit einem \varnothing 4,3mm Condenser, wird ein Implantat von \varnothing 4,5mm mit Primärstabilität inseriert. Mit Hilfe von Röntgen-Condenser-Messaufnahmen und Messung der Gingivahöhe vor der Pilotbohrung (mit dem gelben Dreikantbohrer, der durch die Gingiva auf Periostkontakt gesteckt wird) kann auch auf diese Weise die Implantatlänge intraoperativ verifiziert und auch gezielt ein interner, direkter Sinuslift mit entsprechender/n Implantatlänge- und Durchmesser durchgeführt werden.

Wie exakt und schonend sanft Condenser in der Spongiosa arbeiten, will ich Ihnen zunächst an einem Modell demonstrieren: Spongöser Knochen frakturiert bei einer Aufbereitung des Implantatbettes mit WS-Condensern nicht.

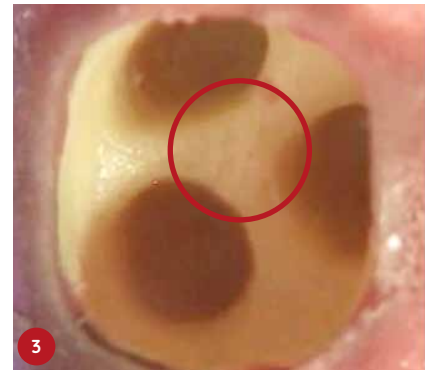
Die WS-Condenser verdichten – ohne Hebelwirkung durch Ratsche oder bei rein manuellem Einsatz – so gleichmäßig, dass man sie nur wieder herausdrehen kann, wenn man die Einheit auf „links“ umstellt.

Bilder 3–8: Nach den Pilotbohrungen mit dem gelben und weißen Dreikantbohrer mit etwa 50 U/min wird im weichen Knochen – oder auch bei Sofortimplantaten – das Implantatbett mit

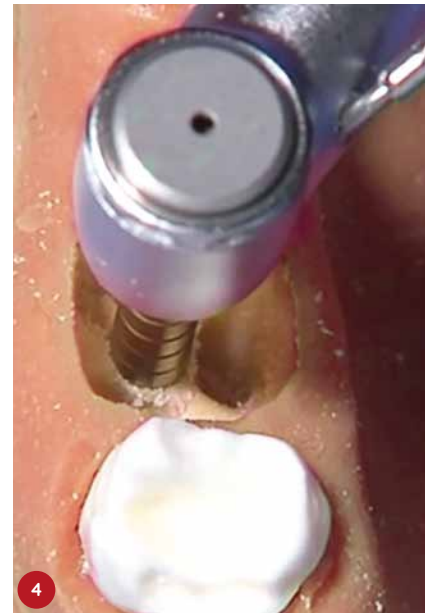CHAMPIONS Condensern mit 20U/min aufbereitet. Sehr gleichmäßig mit nur leichtem Druck wird die Spongiosa verdichtet und man kreierte sozusagen eine neue in der alten Alveole. Aufgrund der idealen, prothetischen Lage und dem gesunden Knochen in diesem Bereich (kein infizierter Knochen!) bereitet man idealerweise die Tri- (oder Bi-) furkation auf (roter Kreis). Bei einwurzeligen Zähnen im Oberkiefer bereitet man die „neue Alveole“ mit Tendenz palatinal auf, ohne dass die buccale Wand einen Druck vom Implantat ausgehend erfährt. Der Condenser \varnothing 3,8 mm erfährt eine Primärstabilität auf Länge 8 mm (Beginn des Mikrogewindes), somit wird z. B. ein CHAMPIONS (R)Evolution Implantat mit der Länge 8 mm und \varnothing 4.0 mm inseriert. Das Gewinde des CHAMPIONS (R)Evolution schließt gut 1–2 mm subkrestal ab, der 3,5 mm hohe Shuttle (hier in seiner vierten Funktion als Gingivaformer) ist werkseitig auf das CHAMPIONS (R)Evolution samt Halteschraube montiert und schließt optimalerweise leicht subgingival ab. Sollte der Shuttle aus der Gingiva herausragen, so tauscht man ihn nach Röntgenkontrolle gegen eine „Georgi-Verschlusschraube“ mit 0.5, 1.5 oder 2.5 mm Gingivahöhe aus.

Sofortimplantate weisen nicht nur für das Behandlungsteam, sondern auch für Patienten Vorteile auf

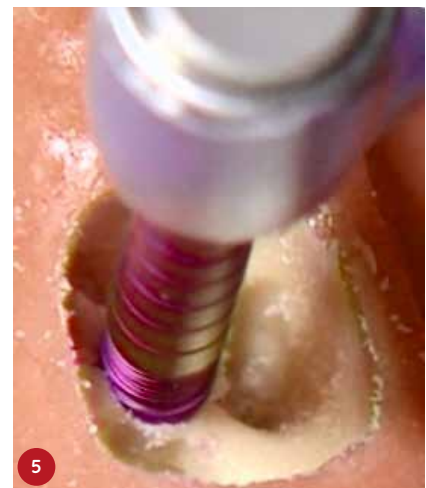- Nur eine Anästhesie – nur eine Antibiose, da beides im Zuge der Extraktion/Osteotomie des Zahnes sowie so erfolgt
- Auch psychologisch betrachtet ist es von Vorteil, dass man dem Patienten zwar erhaltungsunwürdige, „kranke Wurzeln“ extrahiert, jedoch gleich eine „gesunde“ künstliche Wurzel (das Implantat) inserieren kann.
- Der „Alveolenkollaps“ wird durch die Sofortimplantation auch in Verbindung mit dem Smart Grinder-Ver-



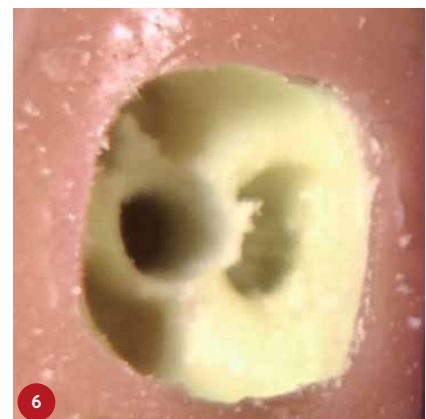
3



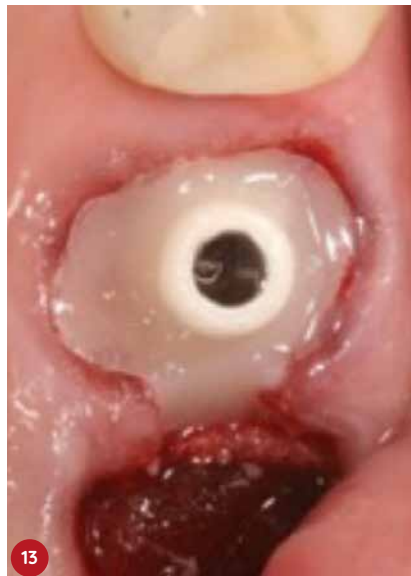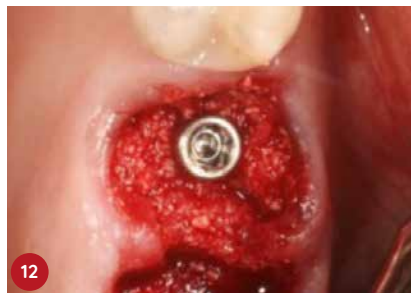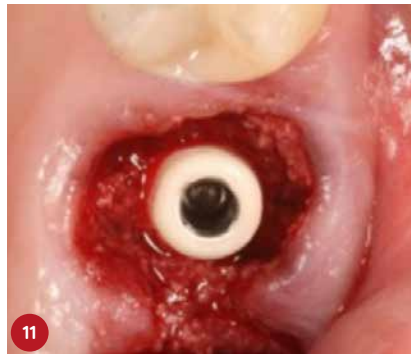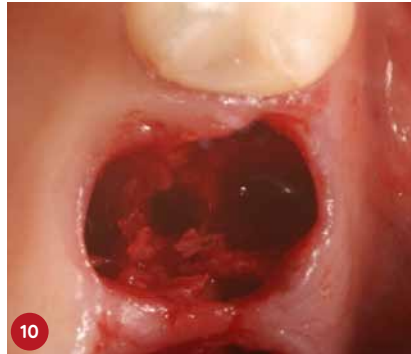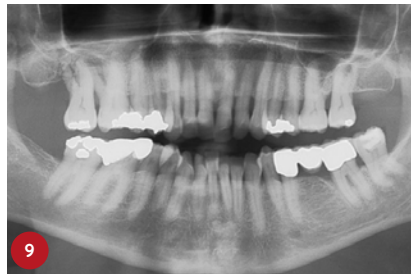
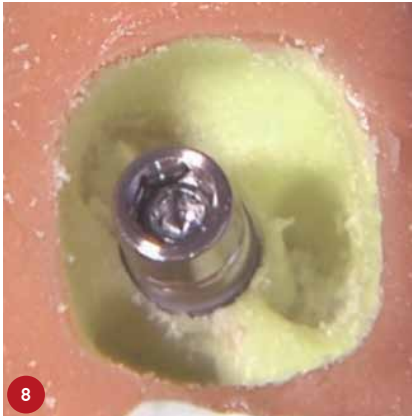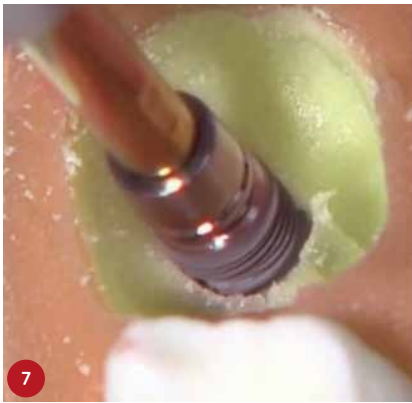
4



5



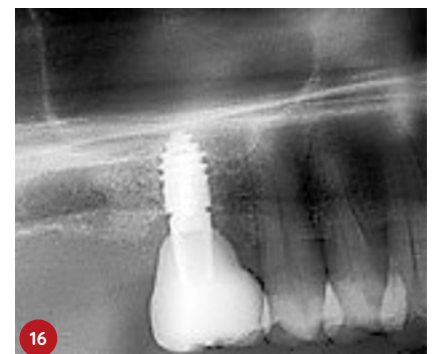
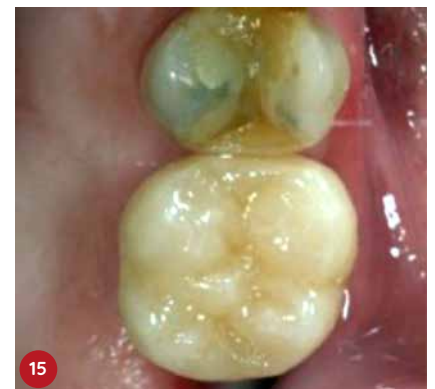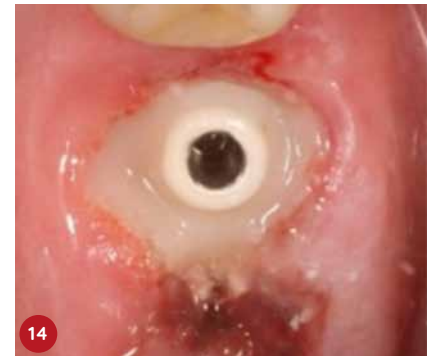6



1. Patientenfall

Bilder 9–13: Sofortimplantation und IDS-Sinuslift regio 16 mit Trifurkationseinsatz der WS-Condenser (Behandler: Dr. Volker Knorr, Esslingen) und einem CHAMPIONS (R)Evolution L 8 mm / \varnothing 4,0 mm mit Socket Preservation mittels eines abgeflachten ICA-Zirkon-Abutments auf Titan-Klebebasis, welches mit Composite Flow oberflächlich ummantelt wurde. Als Knochenersatz wurde ebenfalls auf Smart Grinder-Material (7 Sekunden Zermahlungsvorgang) zurückgegriffen.

Bilder 14–16: Die Krone wurde nach 12 Wochen statt des klassischen Protokolls mit viermonatiger „Extraktions-Wartezeit“, viermonatiger „Einheitszeit“ des Implantats und nochmaligen Sitzungen zur prothetischen Versorgung, zwei Wochen später, eingegliedert.

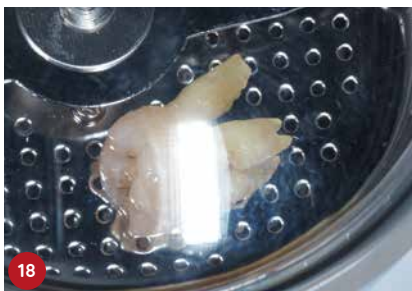
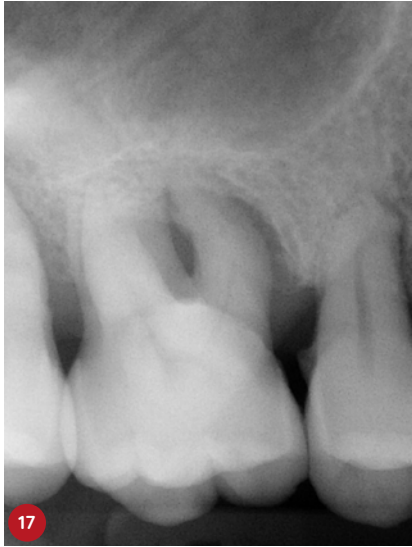
fahren zur Aufbereitung, Reinigung und Wiedereinbringung des autologen Zahnmaterials als bestmögliches Knochenersatzmaterial verhindert

- Wir haben direkte Sicht auf den Knochen und keine harte, krestale Zone
- Das Zeitfenster verschiebt sich positiv: Anstelle einer Gesamtbehandlungszeit von circa neun Monaten mit rund sechs Sitzungen benötigt man lediglich drei (kurze) Sitzungen innerhalb von drei/vier Monaten.
- In meiner Praxisphilosophie entspricht eine Implantation der einer gewöhnlichen Praxistätigkeit: Das Zimmer mit Behandlungsstuhl wird nicht „steril umgebaut“, es wird kein Mehraufwand bezüglich „steriler“ OP-Kleidung für Patienten und Behandler und des Raumes im Vergleich auf eine Endodontie betrieben.
- Wirtschaftlich betrachtet bieten Sofortimplantate ebenfalls Vorteile für Behandler und Patient. Ich brauche inklusive Begrüßung und Vorbereitung des Patienten, der örtlichen Betäubung und einer „einfachen“ Extraktion circa 30 Minuten. Die Implantation inklusive eines IDS-Sinuslifts (MIMI Vb) oder einer Distraction (MIMI II) benötigt inklusive der Röntgenkontrollen i. d. R. nur den gleichen Zeitaufwand.

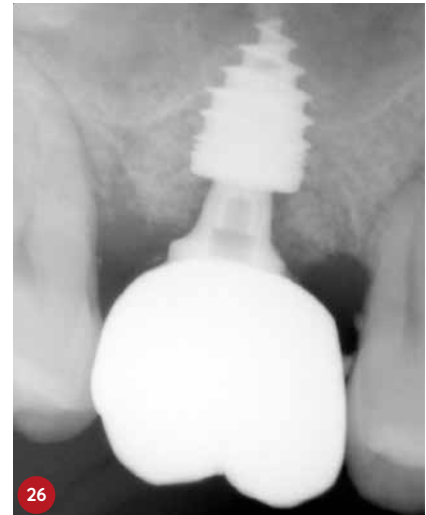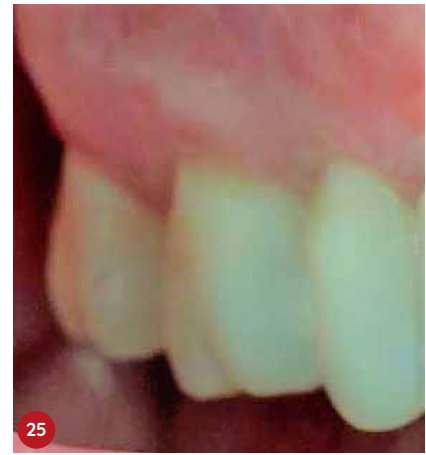
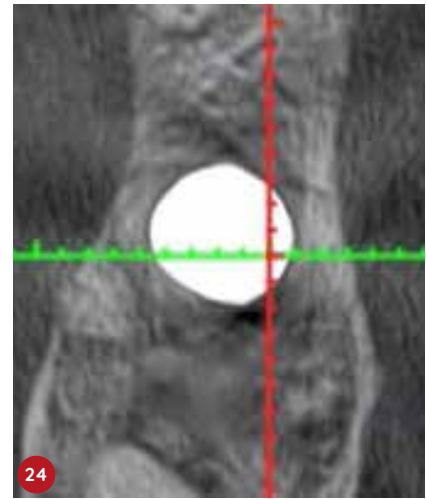
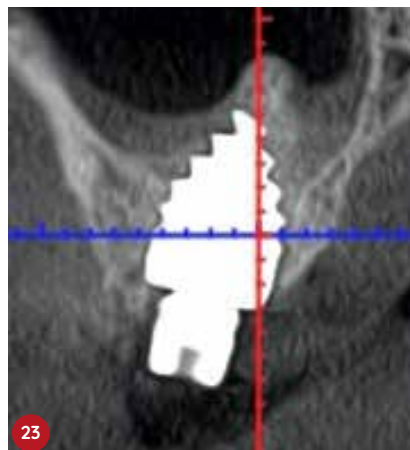

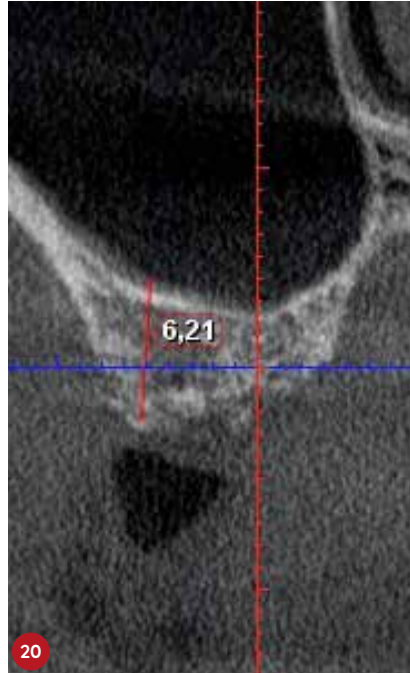
2. Patientenfall

Bilder 17–19: Der erhaltungsunwürdige Zahn 16 wurde unter antibiotischer Absicherung knochenschonend extrahiert und anschließend nach dem Smart Grinder-Verfahren innerhalb von 8 Minuten „chairside“ aufbereitet (KometaBio, Vertrieb: Champions-Implants GmbH), der Alveole zurückgeführt.



Bilder 20–23: Mit dem primärstabilen WS-Condenser \varnothing 4,3 mm wurde eine radiologische Messaufnahme durchgeführt. Jetzt wurde durch die neugeschaffene Kavität der IDS (interner, direkter Sinuslift) mit Smart Grinder-Material und dem im OP-Tray enthaltenen Ricci II-Instrument durchgeführt. Gleich im Anschluss wurde ein CHAMPION (R)Evolution L 8 mm l \varnothing 4,5 mm – ebenfalls im MIMI-Verfahren – mit einer Primärstabilität von 40 Ncm inse-

riert. Das DVT zeigt sehr deutlich die „weiße Wolke“ des Grinder-Materials, welches mehr Knochenwachstumsfaktoren enthält als Knochen selbst und durch die Schneidersche Membran optimal ernährt wird. Am gleichen Operationstag erfolgte die geschlossene Abformung samt Bissnahme.

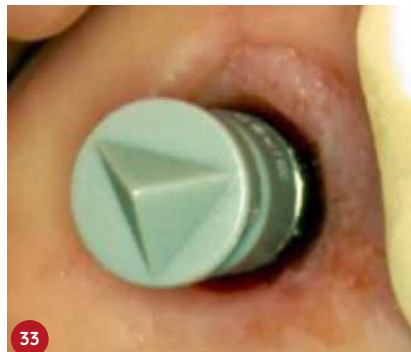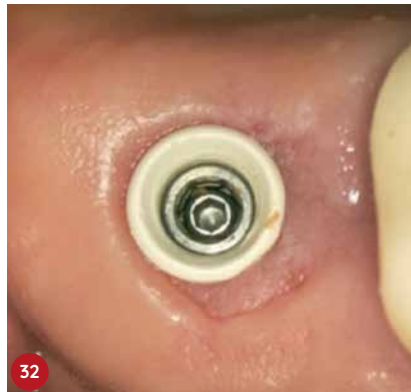
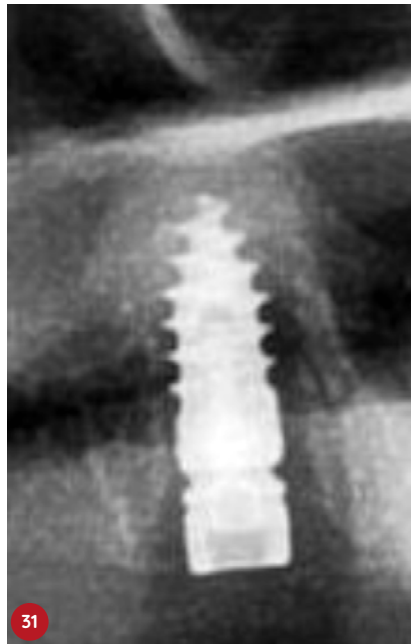
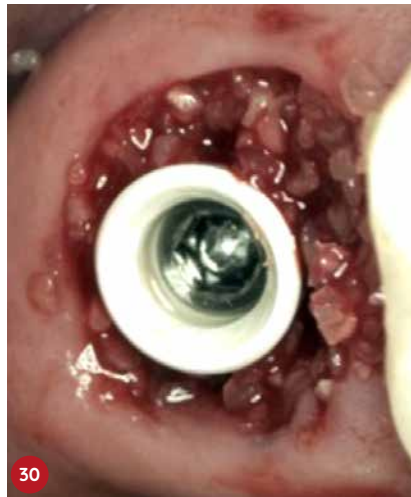

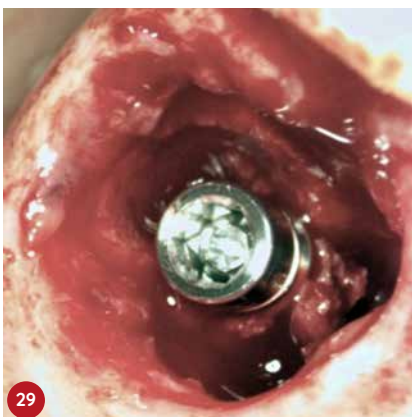
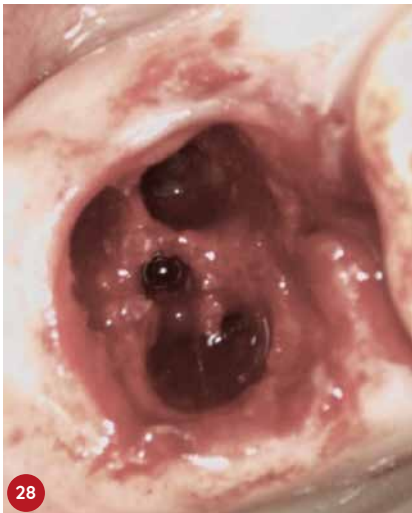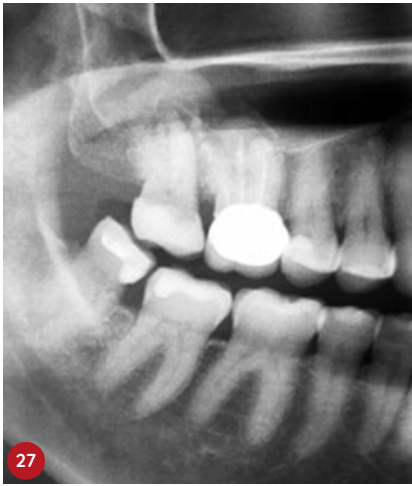Bilder 24–26: Die prothetische Position im Trifurkationsbereich oberer Molaren oder die in Bifurkationen bei zweiwurzigen Molaren kann als ideal angesehen werden. Durch das Sofortimplantat in Verbindung mit den WS-Condensern bei der Knochenaufbereitung zu harten D2-Knochen und dem Smart Grinder-Verfahren auch für den IDS-Sinuslift konnte ein Alveolenkollaps vermieden und die Krone nach vier Monaten erfolgreich eingegliedert werden.

3. Patientenfall

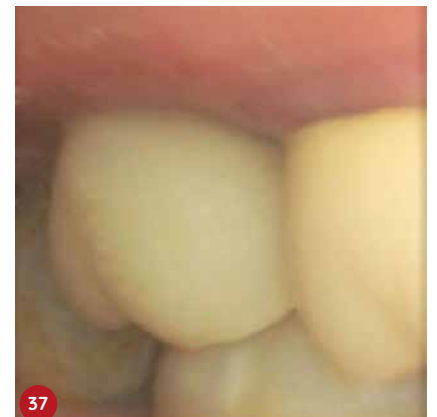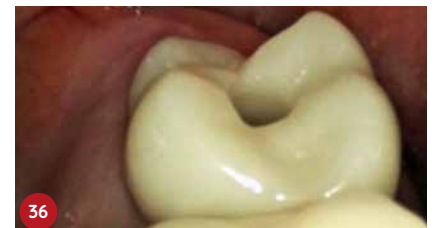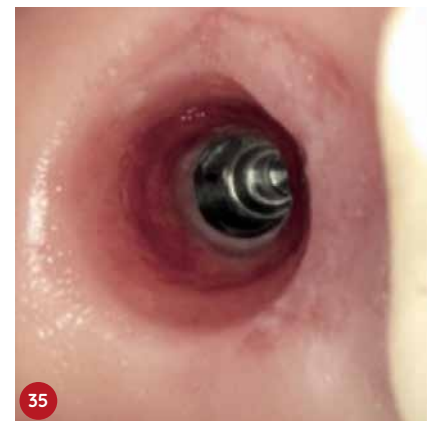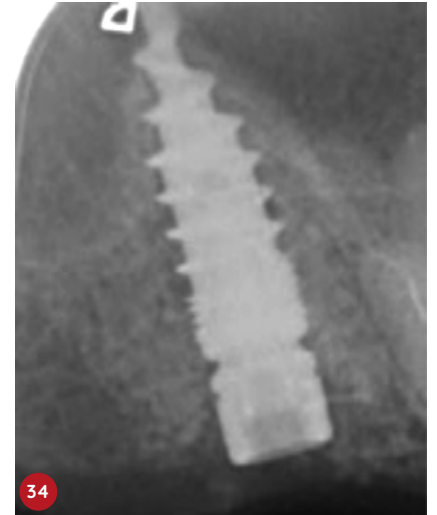Bilder 27–29: Zahn 17 konnte nicht erhalten werden. Gebohrt und mit WS-Condensern aufbereitet wurde die neue Kavität zur Aufnahme eines CHAMPIONS (R)Evolution L 8 mm l ø 4,0 mm mit einer finalen Primärstabilität von 40 Ncm im „gesunden“ Knochen im Bereich der Trikfurkation.

Bilder 30–33: Smart Grinder-Material (zum Erhalt des emergence profiles) wurde um den PEEK Gingiva-Clix (der auf den Shuttle geklippt wird)



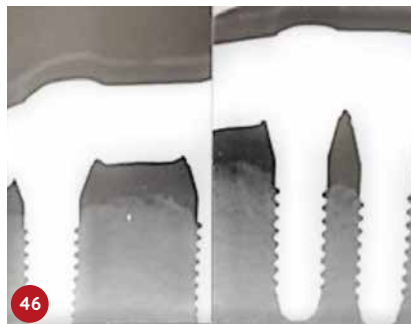
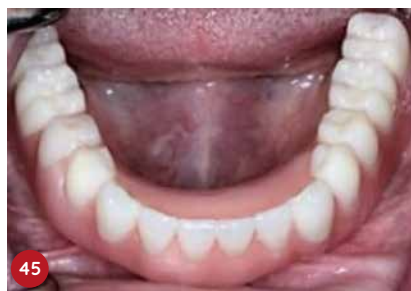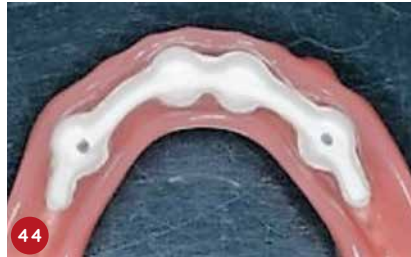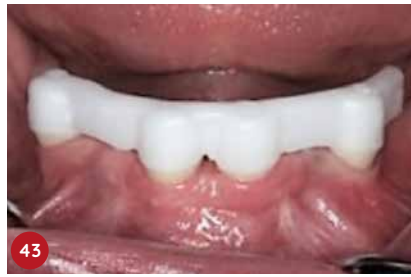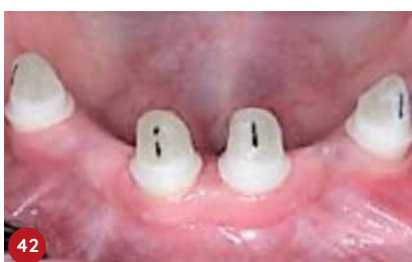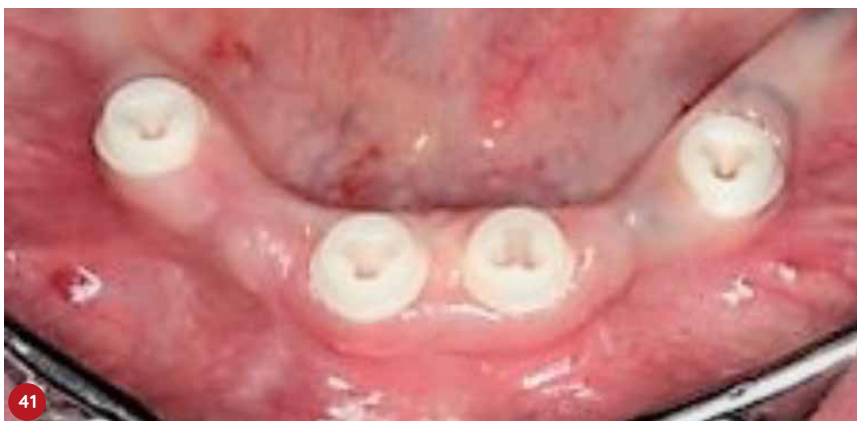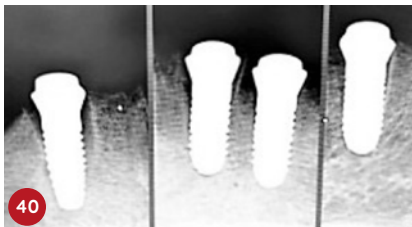
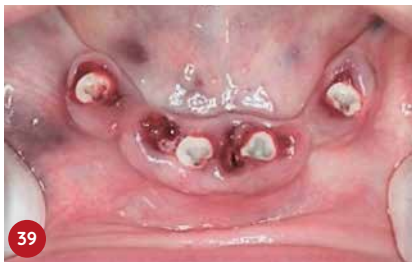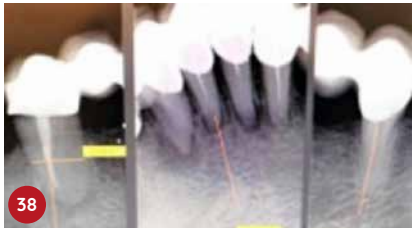
mit leichtem Druck in die Restalveole eingebracht. Zehn Wochen post OP wurde die Abformung digital durchgeführt ...

Bilder 34–37: ... und nach Abnahme des Shuttles das Titan-Klebebasis-Abtment mit CEREC-Krone in das Implantat mit 30 Ncm verschraubt fixiert.



4. Patientenfall

Bilder 38–46: Sofortimplantationen regiones 33, 41, 41 und 43 mit vier PATENT (Zircon-Medical AG, im Vertrieb der Champions-Implants GmbH). Nach drei Monaten post OP wurden die Glasfaser-Posts in die C-Connection der PATENT mit Relyx Unicem supragingival eingeklebt und für eine Zirkonstegaufnahme präpariert. Das Sekundärgerüst wurde aus PEEK erstellt und die gut balancierte Prothese eingegliedert.



ihnen zumindest das Angebot unterbreitet, in der gleichen Sitzung (Dauer ca. eine Stunde) sowohl die Extraktion, die Socket Preservation, ggfs. den IDS-Sinuslift mittels Smart Grinder, als auch die Sofortimplantation im MIMI-Verfahren (minimalinvasive Methodik der Implantation) durchzuführen. Die Erfolgsquoten in unseren CIPC-Praxen von über 96 % entsprechen annähernd denen von Spätimplantationen (98,5 %), ohne Patientenselektion zur Aufnahme in die Langzeitstudie (z. B. keine PA-kompromittierten, keine Raucher und/oder Patienten mit diversen Medikamenteneinnahmen).

Die CHAMPIONS WS-Condenser sind unverzichtbar für eine kontrolliert sichere, „Ossäre Metamorphose“ und ein wichtiges Instrumentarium einer implantologisch tätigen Praxisklinik. Die Morphologie von weichen Knochens kann in wenigen Minuten mit Hilfe der WS-Condenser zugunsten harten Knochens verändert und verifiziert werden. Sofortimplantate spielen eine immer wichtigere Rolle im Alltag auch einer „normaler“ Zahnarztpraxis und man kann vorhersehbar und nachhaltig den Wünschen seiner Patienten entgegenkommen. Auch wirtschaftlich sind Sofortimplantate sowohl für das Zahnarztpraxis-Team als auch für deren Patienten sehr lukrativ und zeitsparend.

Der hier gezeigte erste Patientenfall wurde von CIPC-Supervisor Dr. Volker Knorr, Eisingen, der zweite Patientenfall von CIPC-Experte Dr. Frédéric Lorente, Jonquieres/Frankreich, der dritte Patientenfall von CIPC-Supervisor Dr. Lukas Bündgen, Freiburg i. Breisgau, der vierte Patientenfall von Dr. Harald Fahrenholz, Wien, durchgeführt.

KONTAKT

Dr. med. dent. Armin Nedjat



Mehr Infos und Video-Tutorials beim Autor selbst:
nedjat@t-online.de

Fazit

Sofortimplantate mit einem innovativen, modernen Implantatsystem ermöglichen patientenfreundliche Konzepte, die man in jeder chirurgisch-tätigen Praxis durchführen kann. Die Patienten sind dankbar, wenn man