

# „He, who hesitates, has lost ...“

Ein Fallbeispiel: Champions(R)Evolution® Sofortimplantation und Prothetik regio 26 „step by step“ in nur acht Wochen Gesamtbehandlungszeit.

Es kommt jeden Tag in Praxen und Kliniken vor: Wurzelfrakturen, schmerzhafte, nicht erhaltungswürdige oder stark gelockerte, parodontal nicht erhaltungswürdige Zähne. Es ist sehr wahrscheinlich, dass sogenannte Sofortimplantationen (Extraktion und Implantation in einer Sitzung) bald zum Alltag einer jeden implantologisch tätigen Praxis gehören werden, ja sogar müssen. Warum? Weil es wohl keine minimal-invasivere Vorgehensweise gibt und man dadurch sowohl das Hart- als auch das Weichgewebe idealerweise erhalten kann.

## Implantatinsertion ohne Deformierung des Innengewindes oder der Außenwand

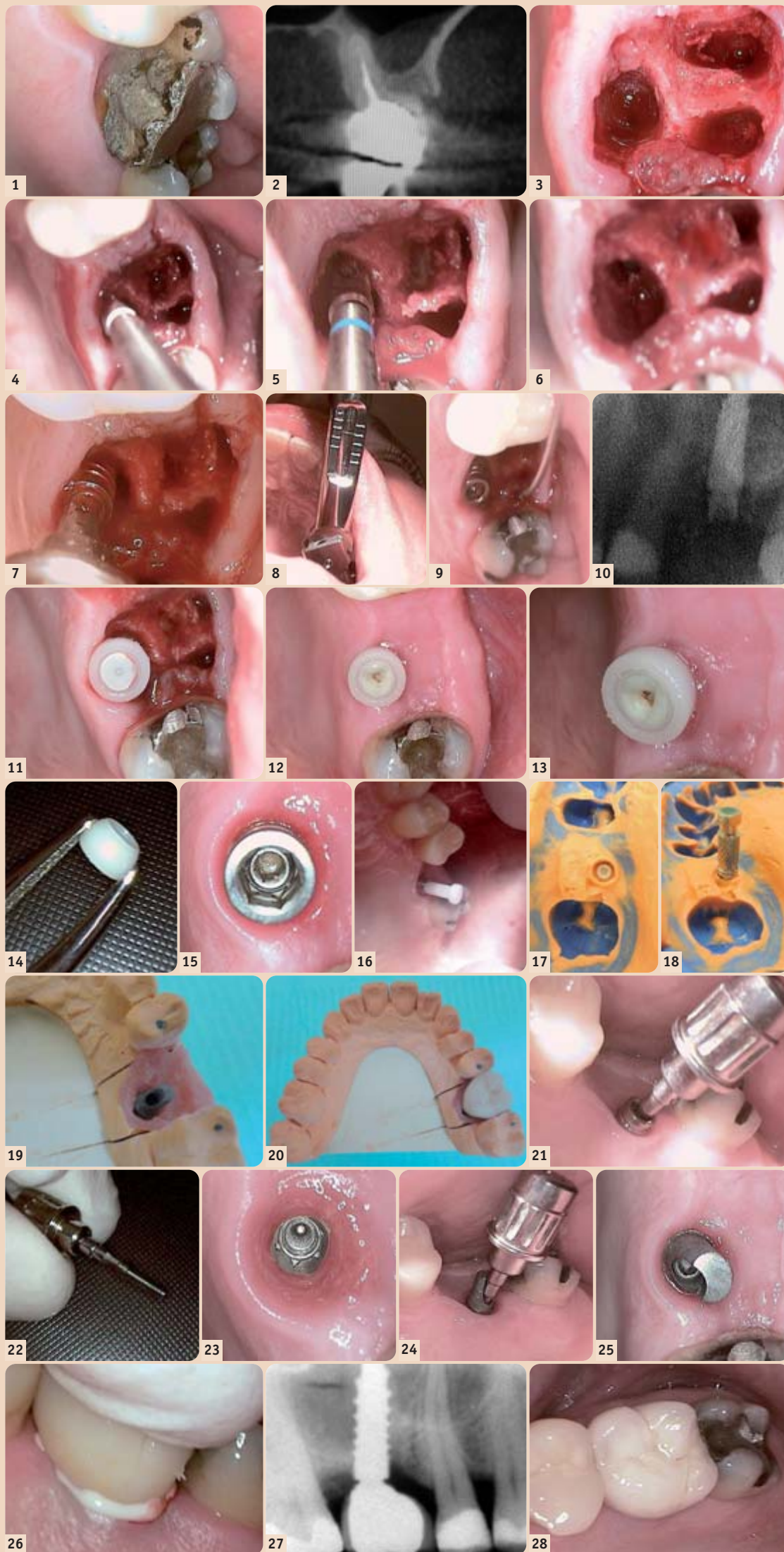
Die Ausgangssituation zeigt die Fraktur der palatinalen Wand subgingival mit Sekundärkaries. Der DVT-Querschnitt zeigt ebenfalls die Indikation zur Extraktion. Nach Teilung der Wurzeln erfolgte vorsichtig die Extraktion aller Wurzeln (Abb. 1–3).

Mit den altbewährten Champions®-Dreikantbohrern, die bereits als Condenser fungieren, bereitet man mit nur maximal 250/Min die Knochenkavität auf. Final nimmt man für die zweiteiligen Champions(R)Evolution® im D1- und D2-Knochen den blauen Zylinderbohrer. Zwischen den Bohrsequenzen wird immer eine Knochen-Kavitäten-Kontrolle (KKK) mit dünner Sonde durchgeführt (Abb. 4–6).

Zuerst mit einer chirurgischen Einheit, final mit der kompatiblen Drehmomentratsche, kann man mithilfe des innovativen Shuttles jedes Implantat mit nur 70 Ncm inserieren, ohne das Innengewinde oder die Außenwand des Implantates zu malträtieren oder zu deformieren, was zu späteren Abutmentlockerungen führen kann. Das gesamte Ø4,5 mm-Gewinde des Champions(R)Evolution®-Implantates mit 10 mm Länge samt Mikrogewinde liegt äquikrestal im Knochen. Lediglich der Shuttle ist suprakrestal bzw. äquigingival. Die „Rest-Alveole“ füllt man zumeist mit Kollagen und Champions® Hya(luronsäure)-GEL auf und vernäht es nicht (Abb. 7–9).

## WIN!®-Abformungsposten favorisiert

Nach Röntgenkontrolle klappt man lediglich einen passenden, aus dem absolut bioverträglichen WIN!®-Material bestehenden und in sechs verschiedenen Höhen und Breiten erhältlichen, „Gingiva-Clix“ auf den Shuttle. Der Shuttle, der ab Werk lediglich mit 10 Ncm am Implantat angeschraubt wird, verhindert aufgrund seiner Implantat-Mikrodichtigkeit von 0,6 µm eine Bakterienpenetration in das Implantat. Nur insofern man eine extrem dünne Gingiva vorliegen hat oder partout alles geschlossen „einheilen“ lassen wollte, gibt es die Möglichkeit einer chirurgischen



Verschlusschraube. **Abbildung 12** zeigt die reizfreien, periimplantären Verhältnisse sieben Wochen post OP (Abb. 10–12).

Den Gingiva-Clix zieht man mit einer Zange einfach vom Shuttle. In diesen Shuttle (das

heißt nicht in das Implantat) klickt man einen WIN!®-Abformungsposten. Alternativ, gerade für Implantat-abformungen in zwei Quadranten, werden die metallischen Abformungsposten mit Kappe favorisiert. Die Kappe verbleibt

letztendlich in der Abformung (nicht abgebildet). Bei dieser Abformung muss man die kleine Halteschraube „Shuttle/Implantat“ lösen, um den metallischen Abformungsposten durch den Shuttle mit einer langen Halteschraube

mit dem Implantat zu fixieren (Abb. 13–15).

## Anfertigung der Zirkonkrone und erneute Abnahme des Gingiva-Clix

Der in diesem Fall genommene WIN!®-Abformungsposten wird „geschlossen“ abgeformt und verbleibt in der Abformung. Das Labor nimmt ein Laboranalog und einen verschraubten Shuttle, um mithilfe einer Zahnfleischmaske das Meistermodell herzustellen und das Abutment auszuwählen. Aufgrund des leichten Palatinalstandes des (R)Evolution® handelt es sich hier um ein 30° abgewinkeltes Abutment (Abb. 16–19). Nach Anfertigung der Zirkonkrone und nach erneuter Abnahme des Gingiva-Clix, löst man per Hand, in vielen Fällen (dort, wo keine Verschlusschraube oder metallische Abformungsposten zum Einsatz kamen) jetzt zum ersten Mal die kleine Verbindungsschraube „Shuttle/Implantat“. Diese ist ab Werk nur mit 10 Ncm angeschraubt (Abb. 20–22).

## Keine Beschädigung des Titan 4-Innengewindes

Elegant und sicher nimmt man mit wenigen Handgriffen nun auch den Shuttle vom Implantat ab: Das quasi „jungfräuliche“ Innengewinde des (R)Evolution® wird nun erstmals sichtbar. Bis zu diesem Zeitpunkt ist der Implantathohlraum speichel-, blutungs- und bakterienfrei geblieben und kein „weiches“ Titan 4-Innengewinde „beschädigt“ worden, was in der prothetischen Phase generell zu Abutmentlockerungen führen würde.

Nun steckt man das Abutment, wie vom Labor vorgegeben, in den 9,5°-Innenkonus (mit integriertem Hexadapter) und fixiert dieses mit derselben Halteschraube, mit der auch der Shuttle am Implantat befestigt war, mit 30 Ncm.

Den Zugang zur Halteschraube verschließt man dann mit „gelbem“ Fermit (Abb. 23–25).

## Ausgezeichnete Osseointegration des Knochens

Die Zementierung (in diesem Fall mit Fuji Plus), die Röntgenkontrolle, eine penetrante Zementrestentfernung, Okklusionskontrolle mit 8 µm dicker Shimstock-Folie und das Abschlussfoto gehören zum festen Bestandteil einer jeden Arbeit. Interessant ist insofern das Röntgenbild, das bereits nach acht Wochen post OP eine ausgezeichnete Re-Ossifikation der „alten“ Alveole bzw. Osseointegration bzw. Remodelling des Knochens zeigt (Abb. 26–28). **DI**

## Champions-Implants GmbH

Bornheimer Landstraße 8  
55237 Flonheim  
Tel.: 06734 914090  
Fax: 06734 1053  
info@champions-implants.com  
www.champions-implants.com

